

Article Review

Duktus Arteriosus pada Bayi Prematur

Agus Cahyono^{1*}

¹ Fakultas Kedokteran, Universitas Surabaya, Surabaya-Indonesia

* corresponding author: agus_jsc@yahoo.co.id

Abstract—*Ductus arteriosus (DA) is a connecting vessel between proximal descending aorta and pulmonary artery. This important structure normally close after birth. The opened ductus causes increasing of pulmonary blood flow and decreasing of certain organ blood flow (intestine, skin, muscle, and renal) causing complications such as heart failure, metabolic acidosis, necrotizing enterocolitis, and pulmonary edema/bleeding. Prevalence of DA is 0,2/1000 live birth. In under 1500 g babies the proportion of DA is 25%. Surgery and medicine are the treatment modalities of DA closure. Modalities of medicine are indometacine, ibuprofen, and paracetamol. These three modalities work by inhibiting cyclooxygenase enzyme causing blockade of prostaglandin synthesis. Drug adverse event can be minimized by carefull in making treatment choice.*

Keywords: *ductus arteriosus, complication, treatment*

Abstrak—Duktus arteriosus (DA) merupakan pembuluh darah yang menghubungkan aorta desendens proksimal dan arteri pulmonalis. Struktur yang penting pada janin tersebut secara normal menutup setelah lahir. Duktus yang masih terbuka tersebut mengakibatkan aliran darah paru dan penurunan aliran darah ke organ usus, kulit, otot, dan ginjal sehingga menyebabkan komplikasi seperti gagal jantung, asidosis metabolik, necrotizing enterocolitis (NEC), serta edema paru/perdarahan. Prevalensi DA yang masih terbuka adalah 0,2 per 1000 kelahiran hidup. Proporsi bayi yang bergejala dengan DA yang masih terbuka kurang lebih 25% bayi dengan berat badan lahir di bawah 1500g. Pilihan terapi penutupan DA adalah cara bedah dan medis. Cara medis memiliki beberapa pilihan yaitu indometasin, ibuprofen, dan parasetamol. Ketiga modalitas terapi tersebut bekerja melalui penghambatan enzim siklooksigenase sehingga sintesis prostaglandin terhambat. Beberapa hal perlu diperhatikan dalam membuat pilihan terapi sehingga komplikasi yang berhubungan dengan efek samping obat dapat dihindari.

Kata kunci: *ductus arteriosus, komplikasi, terapi*

PENDAHULUAN

Duktus arteriosus menghubungkan antara sirkulasi sistemik dan sirkulasi paru. Komunikasi tersebut sangat diperlukan terutama pada masa janin. Pada masa janin, paru belum berfungsi sebagai tempat pertukaran gas dan pembuluh darah paru masih vasokonstriksi. Setelah bayi lahir, duktus ini akan menutup secara spontan.

Pengertian Duktus Arteriosus

Duktus arteriosus (DA) adalah struktur pembuluh darah penghubung antara aorta dan arteri pulmonalis. Bagian penting pada sirkulasi janin ini normalnya menutup secara spontan pada waktu lahir. Pada bayi cukup bulan, penutupannya secara fungsional terjadi pada 24 sampai 48 jam setelah kelahiran. Dua hingga tiga minggu kemudian terjadi penutupan secara anatomi [1]. Pada bayi prematur, penutupannya lebih lambat. Bayi dengan berat badan lebih dari 1500g, lebih dari 95% akan menutup spontan pada hari ke-4, sedangkan dengan berat lahir di bawah 1000g, 34% duktus akan menutup spontan pada hari ke-4 dan 100% pada hari ke-8 [2]. Apabila duktus tidak menutup setelah usia 3 bulan, disebut sebagai *persistent ductus arteriosus* (PDA) [1].

Angka Kejadian Duktus Arteriosus yang Masih Terbuka

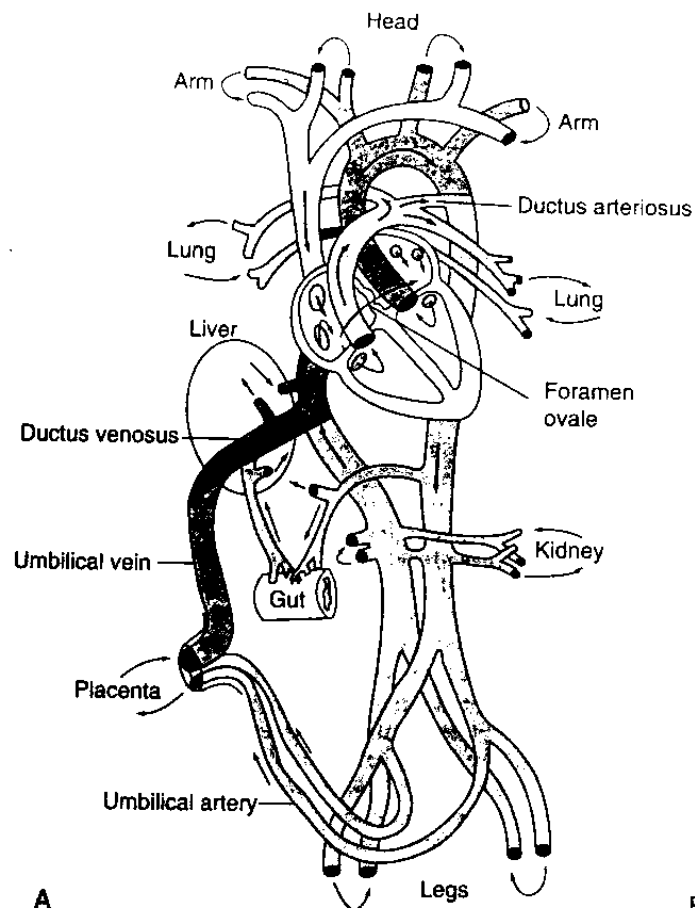
Angka kejadian DA yang masih terbuka pada bayi cukup banyak. Proporsi duktus arteriosus yang masih terbuka yang bergejala 25% dari 1765 bayi dengan berat badan lahir di bawah 1500g didapatkan pada studi Hack. Sebagian besar diterapi dengan pembatasan cairan dan indometasin [3]. Studi di India mendapatkan proporsi duktus arteriosus yang masih terbuka adalah 41,9% dari seluruh penyakit jantung bawaan (PJB). Duktus arteriosus yang

masih terbuka menempati tempat pertama PJB dengan insidens 1,6 per 1000 kelahiran hidup [4]. Tinjauan dari 17 penelitian menunjukkan prevalensi DA yang masih terbuka berkisar antara 0,12 sampai 2,11 per 1000 kelahiran hidup [5].

Peran Duktus Arteriosus Pada Sirkulasi Janin

Ketika dalam kandungan, janin mendapatkan persediaan oksigen dan nutrisi dari ibu. Duktus venosus, foramen ovale, dan DA berperan penting dalam memelihara sirkulasi janin. Duktus venosus menghubungkan vena kava inferior dengan vena umbilikal, foramen ovale memungkinkan serambi kiri dan kanan berhubungan, dan duktus arteriosus mengalirkan darah dari bilik kanan ke aorta (Gambar 1) [6].

Hampir 65% keluaran jantung janin berasal dari bilik kanan, dan hanya 5 sampai 10% menuju paru. Sebagian besar keluaran bilik kanan melalui duktus arteriosus menuju aorta desenden. Duktus arteriosus merupakan struktur yang penting untuk pertumbuhan janin. Penutupan DA pada masa ini akan menyebabkan gagal jantung kanan, sehingga terjadi hidrops fetalis [1].

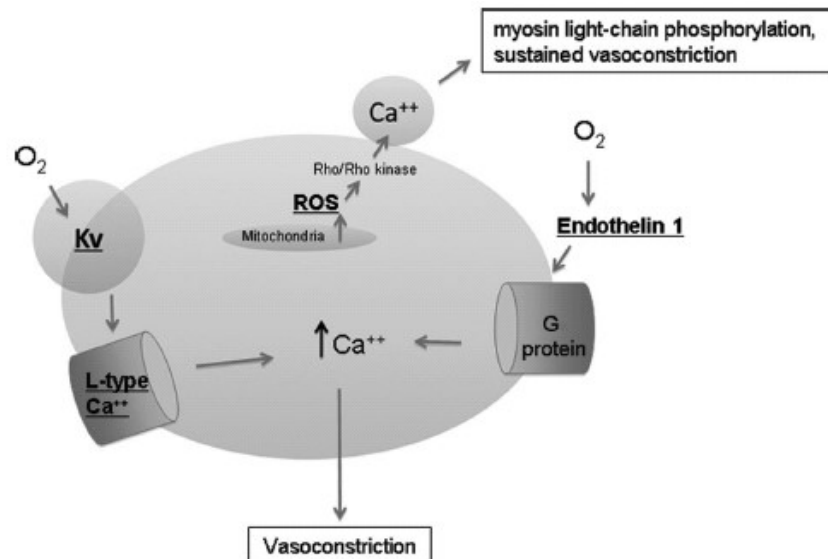


Gambar 1. Sirkulasi janin. Pada janin sirkulasi dipelihara oleh duktus venosus, foramen ovale, dan duktus arteriosus. Hal ini menyebabkan sirkulasinya menjadi paralel.

(Dikutip dari Bernstein D. The fetal to neonatal circulatory transition. Dalam: Kliegman RM, Behrman RE, Jenson HB, Stanton BF editor. Nelson textbook of pediatrics. Edisi ke-19. Saunders; Philadelphia 2011: 1855-7).

Fisiologi Penutupan Duktus Arteriosus

Penutupan DA pada bayi berlangsung dua langkah. Pertama, dalam beberapa jam setelah lahir, peningkatan PaO₂ arteri dan penurunan prostaglandin dalam sirkulasi menyebabkan konstiksi otot polos media duktus. Sebagai akibatnya, dinding bagian dalam otot duktus arteriosus mengalami hipoksia iskemia berat yang menyebabkan pembentukan *vascular endothelial growth factor* (VEGF) mengubah duktus menjadi ligamen yang tidak kontraktile [7]

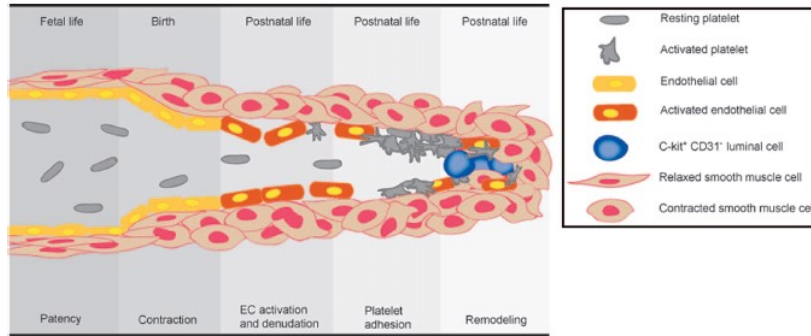


Gambar 2. Mekanisme kontraksi sel otot polos duktus arteriosus yang diinduksi oksigen. Kanal kalium mengakibatkan *voltage-gated calcium channels* terbuka dan meningkatkan influks kalsium. Rho/Rho-kinase pathways dapat menginduksi sensitisasi kalsium, di mana vasokonstriksi yang panjang terjadi karena fosforilasi rantai ringan miosin yang persisten, tergantung pada *mitochondrial-derived reactive oxygen species* (ROS). Oksigen juga menginduksi pelepasan vasokonstriktor yang poten endothelin-1 oleh duktus, yang bekerja meningkatkan kalsium intraselular melalui G-protein coupling. Kv: *voltage-gated potassium channel*, ROS: *reactive oxygen species*.

(Dikutip dari Hamrick SEG, Hansmann G. Patent duktus arteriosus of the preterm infant. *Pediatrics* 2010;125:1020-30).

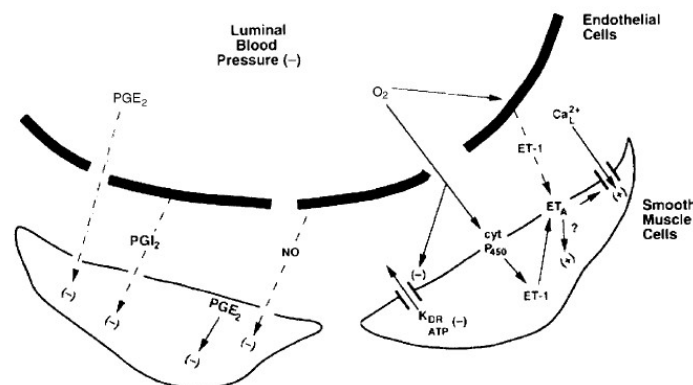
Pada bayi prematur, duktus sering gagal konstiksi pada waktu lahir. Bahkan duktus yang sudah menutup pada bayi prematur, duktus gagal mencapai tingkat hipoksia iskemia berat yang diperlukan untuk menyebabkan *remodeling* arteri. Kegagalan konstiksi pada duktus prematur tersebut karena kanal kalium dan kalsium yang belum matur (*Gambar 2.2*) (8). Akibatnya, duktus yang tertutup pada banyak bayi prematur dapat terbuka lagi dan gejala klinis terkait duktus arteriosus yang masih terbuka terjadi. Deplesi ATP pada duktus prematur juga tidak cukup untuk menginduksi kematian sel dan *remodeling* (9).

Remodeling duktus akan terjadi apabila duktus telah menutup secara fungsional. Duktus arteriosus akan menutup secara anatomis karena proses tersebut. Aktifasi dan denudasi sel endotel serta adhesi trombosit mendahului proses ini. Proses ini dijelaskan oleh *gambar 3* [8].



Gambar 3. Proses remodeling duktus arteriosus. Konstriksi DA yang belum sempurna adalah pemicu penutupan DA. Setelah itu terjadi aktivasi sel endotel, deposisi faktor von Willebrand dan fibrinogen, serta pada akhirnya sel endotel terkelupas dari lamina interna yang menyebabkan kolagen terpapar. Proses ini menginduksi akumulasi trombosit pada lumen DA. Tutup trombosit yang terbentuk menutup lumen DA yang kontraksi, dan bersama-sama dengan mekanisme yang lain memfasilitasi remodeling lumen.
(Dikutip dari Hamrick SEG, Hansmann G. Patent duktus arteriosus of the preterm infant. Pediatrics 2010;125:1020-30).

Beberapa vasodilator endogen yang dibuat di dinding duktus (prostaglandin (PG) dan nitrit oksida (NO)) diketahui menghambat penutupan duktus. Di antara PG, PGE₂ merupakan yang terpenting dalam menjaga duktus terbuka. Penurunan sintesis PG karena hambatan *cyclooxygenase* (COX) menyebabkan konstriksi duktus. Nitrit oksida juga diproduksi duktus atas peran *nitric oxide synthase* (NOS) yang ada di sel endotel lumen duktus dan di vasa vasorum duktus adventitia. Duktus prematur lebih rentan terhadap efek PG dan NO. Pengamatan klinis menunjukkan penghambat PG lebih efektif bila diberikan pada hari pertama kelahiran dan kurang efektif dengan meningkatnya usia postnatal. Studi pada binatang menunjukkan produksi NO meningkat pada dinding duktus setelah lahir dan mungkin berperan pada menurunnya efektifitas indometasin dengan bertambahnya usia postnatal.



Gambar 4. Faktor yang terlibat dalam duktus yang terbuka. Prostaglandin E2 dan nitric oxide berperan dalam mempertahankan duktus terbuka, sedangkan oksigen mengakibatkan konstriksi duktus. PGE₂=prostaglandin E2, PGI₂=prostaglandin I2, NO=nitric oxide, K_{DR}=direct rectifying voltage-sensitive potassium channel, ATP=adenosine triphosphate, cyt P450=cytochrome P450, ET-1=endothelin 1, ETA=endothelin A.
(Dikutip dari Hermes-DeSantis ER, Clyman RI. Patent duktus arteriosus: pathophysiology and management. Journal of Perinatology 2006;26:S14–S18).

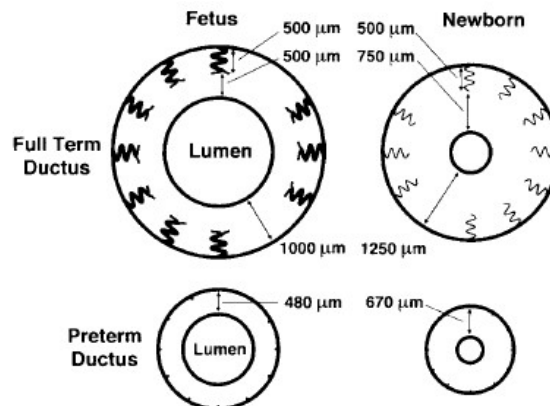
Baik pada studi binatang dan manusia, kombinasi indometasin dan penghambat NOS, beberapa hari setelah lahir menyebabkan konstiksi duktus yang lebih efektif dibandingkan indometasin saja (Gambar 4) [1,9,10].

Berkurangnya respons kontraktile duktus terhadap indometasin setelah lahir berhubungan dengan energi dalam dinding duktus. Pada duktus prematur, bahkan bila lumen duktus tetap terbuka, metabolit energi (glukosa, oksigen, dan ATP) mulai berkurang setelah lahir. Walaupun ini tidak cukup kuat untuk menyebabkan kematian sel dan *remodeling*, ini berpengaruh dengan kemampuan duktus untuk berkontraksi [9].

Perlu dicermati bahwa ketika duktus prematur konstiksi, duktus tetap resisten terhadap timbulnya hipoksia berat, yang merupakan sinyal utama penyebab kematian sel dan kaskade inflamasi sehingga terjadi *remodeling*. Meskipun sumber utama nutrisi duktus melalui lumen, jumlah yang cukup disediakan oleh vasa vasorum, yang menyuplai dinding luar duktus. Vasa vasorum masuk ke dinding luar duktus dan tumbuh ke arah lumen. Vasa berhenti tumbuh kira-kira 400-500 μm dari lumen. Jarak antara lumen dan vasa vasorum disebut zona avaskular pembuluh darah. Ketebalan zona avaskular (400-500 μm) merupakan jarak terjauh dari dua sumber nutrisi dapat dipisahkan dan homeostasis nutrisi dan oksigen di jaringan dapat dipertahankan. Pada duktus bayi cukup bulan, peningkatan tekanan jaringan yang terjadi ketika konstiksi duktus menutup vasa vasorum dan mencegah aliran nutrisi ke dan melalui dinding luar pembuluh darah. Ini mengakibatkan perluasan zona avaskular yang efektif dari 500 μm ke seluruh ketebalan dinding pembuluh darah (kira-kira 1.2 mm). Bila ini terjadi, pusat dinding duktus menjadi sangat iskemia [10].

Pada duktus prematur (usia kehamilan ke-24), ketebalan dinding pembuluh darah hanya 200 μm (Gambar 5). Vasa vasorum yang berpencar di pembuluh darah terletak di adventitia dan tidak memasuki otot media. Duktus prematur yang berdinding tipis tidak memerlukan vasa vasorum untuk aliran nutrisi karena dapat menerimanya dari lumen. Sebagai akibatnya, ketika penutupan duktus, tidak ada daerah dinding yang rentan yang berisiko kehilangan aliran vasa vasorum. Meskipun zona avaskular duktus prematur menebal sedikit begitu setelah lahir, ini tidak menebal sampai luas seperti bayi cukup bulan.

Akibatnya, DA prematur kurang kemungkinannya untuk berkembang menjadi hipoksia berat yang perlu untuk *remodeling* duktus. Kaskade *remodeling* diawali dengan penutupan lumen yang lengkap dan eliminasi aliran nutrisi pada dinding duktus [9,10].



Gambar 5. Duktus arteriosus pada janin, bayi cukup bulan dan prematur. Dinding DA pada bayi prematur lebih tipis dan memiliki zona avaskular yang lebih tipis daripada bayi cukup bulan.

(Dikutip dari Hermes-DeSantis ER, Clyman RI. Patent duktus arteriosus: pathophysiology and management. Journal of Perinatology 2006;26:S14–S18).

Setelah lahir, bayi mengambil nafas pertamanya. Pembuluh darah paru dilatasi dan resistensi pembuluh darah paru menurun (*pulmonary vascular resistance* (PVR)), sementara tekanan pembuluh darah sistemik meningkat di atas PVR. Hal ini menyebabkan darah dari bilik kanan masuk ke paru untuk oksigenasi. Pada sebagian besar kasus, peningkatan oksigenasi, bersama dengan faktor lain, menyebabkan dinding duktus konstriksi dan duktus arteriosus menutup secara fungsional. Dalam beberapa hari, penutupan anatomis terjadi, dengan penebalan neointimal yang meluas dan hilangnya sel otot polos, serta duktus menjadi struktur seperti pita tanpa lumen [11].

Foramen ovale menutup secara fungsional karena tekanan di jantung kiri lebih tinggi daripada kanan. Dengan penekanan tali pusat dan aliran darah berhenti, tekanan di sinus porta menurun. Ini menyebabkan otot pada dinding sinus dekat duktus venosus kontraksi. Lumen duktus menjadi terisi dengan jaringan ikat, dan, dalam 2 bulan, duktus venosus menjadi pita fibrosa melekat pada dinding hati, menjadi sirkulasi dewasa [11].

Konsekuensi duktus tidak menutup pada bayi prematur

Duktus arteriosus yang masih terbuka berhubungan dengan morbiditas pada neonatus. Duktus yang masih terbuka tersebut mengakibatkan peningkatan aliran darah paru dan penurunan aliran darah ke organ usus, kulit, otot, dan ginjal. Hal ini akan menyebabkan gagal jantung, asidosis metabolik, NEC, serta edema paru/perdarahan. Redistribusi aliran darah tersebut juga berhubungan dengan perdarahan intrakranial pada prematur (12). Hal tersebut dapat terjadi apabila duktus arteriosus yang masih terbuka bermakna secara hemodinamik, yaitu apabila diameternya lebih dari 1,5 mm atau perbandingan atrium kiri dan *root aorta* lebih dari 1,4 [13].

Pada bayi konsekuensi DA yang mudah diamati adalah gagal jantung. Gejala yang dapat timbul pada keadaan ini adalah takikardia dan takipnea [14].

Modalitas terapi penutupan duktus arteriosus

Cara medis maupun bedah merupakan pilihan dalam penutupan duktus arteriosus. Pilihan tersebut mempunyai keunggulan dan kerugian. Indometasin dan ibuprofen sering dipakai untuk terapi medis penutupan DA yang masih terbuka, bila ini tidak berhasil ligasi duktus dapat dilakukan.

Penghambatan sintesis PG dengan penghambat COX yang non- selektif efektif dalam menutup DA yang masih terbuka. Indometasin telah diketahui mampu menyebabkan konstriksi DA pada bayi prematur. Obat tersebut memfasilitasi penutupan duktus dengan 2 jalan: menghambat pembentukan prostaglandin yang diperlukan dalam mempertahankan duktus dan meningkatkan ketebalan zona avaskular dengan menyebabkan kontraksi otot sirkumferensial serta longitudinal duktus sehingga terjadi konstriksi, penurunan aliran darah di *vaso vasorum*, hipoksia dinding pembuluh darah dan pelepasan VEGF. Faktor ini kemudian merangsang pertumbuhan ke dalam dari neointima dan terjadi penyempitan lumen duktus [12]. Indometasin dapat diberikan oral dengan tiga dosis 0,2 mg/kg dengan interval 8 jam, maupun secara intravena dengan dosis 0,2 mg/kg, 0,1 mg/kg, 0,1 mg/kg setiap 12 jam (usia <48 jam) dan dosis 0,2 mg/kg untuk 3 dosis setiap 12 jam (usia >48 jam).

Efek samping yang perlu diperhatikan adalah penurunan fungsi ginjal, penurunan aliran darah otak, dan perdarahan saluran cerna. Keberhasilan terapi berhubungan dengan berat badan lahir yang lebih besar dan pemberian yang lebih awal (15) (16). Indometasin juga digunakan sebagai terapi profilaksis pada DA yang masih terbuka, tetapi setelah penelitian *Trial of indomethacin prophylaxis in preterms* (TIPP) yang melaporkan kejadian kematian dan abnormalitas neurodevelopmental tidak berkurang, penggunaannya menurun [17].

Terapi medis yang kedua adalah dengan menggunakan ibuprofen. Ibuprofen mempunyai efisiensi yang sama dalam menutup DA [18,19]. Prinsip kerja obat tersebut sama

dengan indometasin, tetapi efek sampingnya pada perfusi ginjal lebih ringan. Selain itu, aliran darah otak juga tidak berkurang [20]. Dosis ibuprofen intravena adalah 10 mg/kg diikuti 24 jam kemudian dengan dua dosis 5 mg/kg [21]. Studi pendahuluan menunjukkan bahwa suspensi ibuprofen oral efektif dan alternatif yang aman untuk penutupan DA pada bayi prematur. Obat ini diberikan pada bayi prematur berusia 48-96 jam dengan usia kehamilan <32 minggu dan berat badan lahir <1500g. Angka penutupan DA pada studi tersebut adalah 95,5% (21 dari 22), dengan rincian 14 bayi diterapi dengan 1 dosis, 6 bayi 2 dosis, dan sisanya 3 dosis. Pada penelitian tersebut, diameter duktus populasi studi lebih besar dari 1,5 mm [13]. Penelitian lain mendapatkan angka penutupan DA 88% [12]. Sedangkan van Overmeire mendapatkan angka penutupan DA sebesar 80% [18]. Namun, karena dapat mengakibatkan perdarahan pada bayi dengan trombositopenia, penggunaannya merupakan kontraindikasi [22]. Selain itu karena dapat meningkatkan kadar bilirubin, penggunaannya perlu hati-hati pada bayi dengan hiperbilirubinemia [23].

Terapi medis yang ketiga adalah parasetamol. Obat ini dapat digunakan secara oral maupun intravena. Dosis yang digunakan adalah 15mg/kg, 4 kali sehari selama 3 hari [24, 25]. Bila dibandingkan dengan ibuprofen, parasetamol memiliki efektivitas yang sama, tetapi dengan keamanan yang lebih baik. Pada keadaan trombositopenia dan hiperbilirubinemia, parasetamol justru menjadi pilihan utama karena keamanannya [26].

Ligasi duktus adalah upaya penutupan duktus dengan pembedahan. Pilihan tersebut diambil bila duktus sangat besar. Angka keberhasilannya antara 94%-100% dengan angka kematian 0%-2% [1]. Namun, mengingat risiko yang ditimbulkan tindakan ini (mortalitas dan *bronchopulmonary dysplasia* pada bayi dengan berat badan lahir amat sangat rendah), profilaksis bedah tidak diindikasikan pada bayi prematur [27].

Faktor yang memengaruhi penutupan duktus arteriosus

Ada beberapa faktor berpengaruh pada penutupan DA. Faktor tersebut adalah usia kehamilan, berat badan lahir, dan usia kronologis ketika pemberian terapi. Bayi prematur sehat dan 90% bayi prematur dengan sindrom distres nafas dengan usia kehamilan ≥ 30 minggu, duktus arteriosus akan menutup pada hari ke-4 kehidupan. Sedangkan bayi prematur dengan usia kehamilan <30 minggu dan menderita sindrom distres nafas, 65% duktus tetap membuka setelah hari ke-4 [28]. Bayi dengan berat badan lahir yang lebih besar mempunyai kemungkinan penutupan DA yang lebih besar [15]. Studi oleh Yang menunjukkan bahwa bayi yang lebih dari 800 g angka penutupan DA 85,5% sedangkan yang kurang dari berat tersebut 68,3% [16]. Terapi medis efektif bila diberikan kurang dari usia 1 minggu [20], meskipun sebuah studi menunjukkan bahwa terapi ini masih efektif ketika diberikan sampai usia 3 minggu [25].

SIMPULAN

Duktus arteriosus (DA) merupakan merupakan pembuluh darah yang menghubungkan aorta desendens proksimal dan arteri pulmonalis yang secara normal menutup setelah lahir. Apabila DA tetap membuka akan mengakibatkan masalah seperti gagal jantung, asidosis metabolik, NEC, serta edema paru/perdarahan. Modalitas penutupan DA bisa dengan bedah maupun medis. Beberapa faktor berpengaruh pada penutupan DA. Faktor tersebut adalah usia kehamilan, berat badan lahir, dan usia kronologis ketika pemberian terapi. Pemilihan modalitas didasarkan pada kondisi pasien.

PUSTAKA ACUAN

1. Schneider DJ, Moore JW. Patent ductus arteriosus. *Circulation* 2006. 114:1873-82.
2. Koch J, Hensley G, Roy L, Brown S. Prevalence of spontaneous closure of the ductus arteriosus in neonates at a birth weight of 1000 grams or less. *Pediatrics* 2006;117:1113-21.
3. Hack M, Horbar JD, Malloy MH, Wright L, Tyson JE, Wright E. Very low birth weight outcomes of the National Institute of Child Health and Human Development Neonatal Network. *Pediatrics* 1991;87:587-97.
4. Khalil A, Aggarwal R, Thirupuram S, Arora R. Incidence of congenital heart disease among hospital live births in India. *Indian Pediatrics* 1993;31:519-27.
5. Grech V. Patent ductus arteriosus in a population-based study. *Asian Cardiovasc Thorac Ann* 1999;7:301-4.
6. Bernstein D. The fetal to neonatal circulatory transition. Dalam : Kliegman RM, Behrman RE, Jenson HB, Stanton BF editor. *Nelson textbook of pediatrics*. Edisi ke-19. Saunders; Philadelphia 2011: 1855-7.
7. Clyman RI, Seidner SR, Kajino H, Roman C, Koch CJ, Ferrara N, et al. VEGF regulates remodeling during permanent anatomic closure of the ductus arteriosus. *Am J Physiol Regul Integr Comp Physiol* 2002;282:199-206.
8. Hamrick SEG, Hansmann G. Patent ductus arteriosus of the preterm infant. *Pediatrics* 2010;125:1020-30.
9. Levin M, McCurnin D, Seidner SR, Yoder B, Ramaciotti C, Rosenfeld CR. Postnatal constriction, ATP depletion, and cell death in the mature and immature ductus arteriosus. *Am J Physiol Regul Integr Comp Physiol* 2006; 290:359-64.
10. Hermes-DeSantis ER, Clyman RI. Patent ductus arteriosus: pathophysiology and management. *Journal of Perinatology* 2006;26:S14-S18.
11. D'cunha C, Sankaran K. Persistent fetal circulation. *Paediatr Child Health* 2001;6:744-50.
12. Wong AR, Ramli N, Zain MRM, Mokhtar SAI, Van Rostenberghe H, Rasool AHG. Closure of the patent ductus arteriosus with ibuprofen and other non-steroidal antiinflammatory medications in neonates. *East J Med* 2010;15:139-45.
13. Heyman E, Morag I, Batash D, Keidar R, Baram S, Berkovitch M. Closure of patent ductus arteriosus with oral ibuprofen suspension in premature newborns: A pilot study. *Pediatrics* 2003;112:354-8.
14. Madriago E, Silberbach M. Heart failure in infant and children. *Pediatr Rev* 2010;31:3-11.
15. Yanagi RM, Wilson A, Newfeld EA, Aziz KU, Hunt CE. Indomethacin treatment for symptomatic patent ductus arteriosus: A double-blind control study. *Pediatrics* 1981;67:647-52.
16. Yang CZ, Lee J. Factors affecting successful closure of hemodynamically significant patent ductus arteriosus with indomethacin in extremely low birth weight infants. *World J Pediatr*. 2008;4:91-6.
17. Clyman RI, Saha S, Jobe A, Oh W. Indomethacin prophylaxis for preterm infants: the Impact of two multicentered randomized controlled trials on clinical practice. *J Pediatr* 2007;150:46-50.
18. Van Overmeire B, Follens I, Hartmann S, Creten WL, Van Acker KJ. Treatment of patent ductus arteriosus with ibuprofen. *Arch Dis Child* 1997; 76:179-84.
19. Thomas RL, Parker GC, Van Overmeire B, Aranda JV. A meta-analysis of ibuprofen versus indomethacin for closure of patent ductus arteriosus. *Eur J Pediatr* 2005;164:135-40.

20. Sekar KC, Corff KE. Treatment of patent ductus arteriosus: Indometasin or ibuprofen? *J Perinatol* 2008;28:60–2.
21. Narayanan-Sankar M, Clyman RI. Pharmacology Review: Pharmacologic closure of patent ductus arteriosus in the neonate. *NeoReviews* 2003;4:215-21.
22. Poon G. Ibuprofen lysine (NeoProfen) for the treatment of patent ductus arteriosus. *Proc (Bayl Univ Med Cent)* 2007;20:83–5.
23. Zecca E, Romagnoli C, De Carolis MP, Costa S, Marra R, De Lucca D. Does ibuprofen increase neonatal hyperbilirubinemia? *Pediatrics* 2009;124:480-4.
24. Hammerman C, Bin-Nun A, Markovitch E, Schimmel MS, Kaplan M, Fink D. Ductal closure with paracetamol: A surprising new approach to patent ductus arteriosus treatment. *Pediatrics* 2011;128:1618-21.
25. Cahyono A. Oral acetaminophen for ductal closure in preterm infants. *Paediatr Indones(Supl)* 2013;53:8.
26. Hossain J, Shabuj M K H. Paracetamol versus Ibuprofen in the Closure of Patent Ductus Arteriosus: Proportion and Intervention Comparison Meta - Analysis. *Pediatr Oncall J* 2018; 15: 62-68.
27. Mosalli R, AlFaleh K, Paes B. Role of prophylactic surgical ligation of patent duktus arteriosus in extremely low birth weight infants: Systematic review and implications for clinical practice. *Ann Pediatr Card* 2009; 2:120-6.
28. Clyman RI. Patent ductus arteriosus in the preterm infant. Dalam: Devaskar SU, Gleason CA, editors. *Avery's disease of the newborn*. Edisi ke-9. Elsevier Saunders; Philadelphia 2012: 751-61.