

Case Report

Tantangan Dalam Diagnosis Atresia Esofagus Tipe C: Sebuah Laporan Kasus

Lucia Pudyastuti Retnaningtyas^{1*}

¹ Faculty of Medicine, University of Surabaya, Surabaya-Indonesia

* corresponding author: luciaretnaningtyas@gmail.com

Abstract—Newborn with hypersalivation and vomiting can be caused by various causes, one of which is esophageal atresia. Esophageal atresia is a rare disease, the most life-threatening congenital malformations in newborns, a congenital gastrointestinal abnormality characterized by loss of esophageal continuity (atresia) with or without tracheo-esophageal fistula. With a thorough history and physical examination, supported by a simple radiological examination, the diagnosis of esophageal atresia can be established. In this case, the 4-day-old baby was referred twice from a mother and child hospital to a fully equipped hospital. Babies experience drooling from birth and vomit immediately after feeding. At referral hospital, an orogastric tube (OGT) is installed to the patient, and it is found that the tip of OGT cannot fit along the predetermined size, and the OGT tip rises again - coiled inside the baby's mouth. From the results of the radiological examination of the babygram, a circular OGT image was obtained in Thoracic IV. The diagnosis of type C esophageal atresia can be established immediately by oesophagography, and patient got esophageal repair and neonatal intensive care with good result. This case report is useful to learn in establishing the diagnosis of esophageal atresia early to get prompt management.

Keywords: *drooling, hypersalivation, newborn, esophageal atresia*

Abstrak—Bayi baru lahir dengan hipersalivasi dan muntah dapat disebabkan oleh bermacam penyebab, salah satunya atresia esofagus. Atresia esofagus (AE) adalah penyakit langka, salah satu malformasi kongenital yang paling mengancam jiwa pada bayi yang baru lahir, sebuah kelainan kongenital gastro-intestinal yang ditandai dengan hilangnya kontinuitas esofagus (atresia) dengan atau tanpa adanya fistula trakeo-esofagus. Dengan anamnesis dan pemeriksaan fisik yang teliti, didukung dengan pemeriksaan radiologi sederhana, diagnosis atresia esofagus dapat ditegakkan. Pada kasus ini, bayi usia 4 hari mengalami rujukan dua kali dari rumah sakit ibu dan anak baru kemudian sampai di rumah sakit dengan fasilitas lengkap. Bayi mengalami *drooling* sejak lahir dan muntah segera tiap kali diberi minum. Di rumah sakit rujukan, bayi dipasang *orogastric tube (OGT)*, dan didapatkan bahwa ujung OGT tidak dapat masuk sepanjang ukuran yang telah ditentukan, dan ujung OGT naik kembali - melingkar di dalam mulut bayi. Dari hasil pemeriksaan radiologi babygram, didapatkan gambaran OGT melingkar di Thoracic IV. Diagnosis atresia esofagus tipe C dapat segera ditegakkan berdasarkan esofagografi, dan pasien mendapatkan penanganan komprehensif berupa tindakan repair esofagus dan perawatan neonatus di Neonatal Intensive Care Unit dengan hasil yang baik. Laporan kasus ini memberi pelajaran untuk dapat menegakkan diagnosis AE secara dini untuk mendapatkan manajemen yang tepat.

Kata kunci: *hipersalivasi, muntah, bayi baru lahir, atresia esofagus*

PENDAHULUAN

Atresia esofagus (AE) adalah salah satu malformasi kongenital yang paling mengancam jiwa pada bayi yang baru lahir. Atresia esofagus merupakan penyakit langka, di mana tingkat kejadiannya adalah 2,3 per 10.000 kelahiran (1). Kelainan ini ditandai dengan hilangnya kontinuitas esofagus (atresia) dengan atau tanpa adanya fistula yang menghubungkan esofagus dengan trakea (*tracheo-esophageal fistula*). Terdapat 5 (lima) tipe atresia, dan tipe C merupakan tipe yang paling sering dijumpai (2).

Gejala awal dari atresia esofagus yang paling menonjol adalah *drooling* (hipersalivasi) pada bayi baru lahir, dan bila diberi minum akan didapatkan muntah (2,3). *Drooling* pada bayi baru lahir kadang-kadang dianggap sebagai suatu hal yang wajar oleh sebagian tenaga kesehatan, sehingga dapat terjadi keterlambatan diagnosis. Bahkan pada kondisi *drooling* yang tidak berat, tenaga kesehatan yang belum berpengalaman tidak dapat mengenali bahwa itu merupakan suatu *drooling*, dan tidak mencurigai bahwa hal itu merupakan suatu kondisi yang harus diwaspadai sebagai suatu tanda dari sebuah masalah. *Drooling* pada bayi baru lahir sering kali diduga merupakan sisa air ketuban yang mungkin kurang dibersihkan saat tindakan Langkah Awal dalam resusitasi bayi baru lahir.

Selain *drooling*, atresia esofagus dapat ditandai dengan adanya sesak nafas akibat aspirasi pneumonia pada pasien ini, yakni cairan aspiratnya didapatkan dari minuman yang masuk melalui fistula trakeo-esofagus pada atresia esofagus tipe tertentu (2,4). Hal ini dapat

berdampak pada kondisi yang mengkhawatirkan bahkan jika tidak terdeteksi sejak dini dapat menyebabkan kematian.

Penegakan diagnosis atresia esofagus sebenarnya tidak terlalu sulit dan dapat didiagnosis dalam 24 jam pertama kelahiran, asalkan anamnesis dan pemeriksaan fisis dikerjakan dengan teliti (2,3). Pada laporan kasus ini, akan disampaikan sebuah kasus atresia esofagus yang karena tidak terdeteksi sejak awal, pasien terpaksa mengalami rujukan bertingkat yang tidak perlu, yang seharusnya dapat langsung dirujuk ke rumah sakit yang dapat menanganinya secara paripurna. Tujuan dari laporan kasus ini agar dapat diambil manfaatnya bagi pembaca dalam penegakan diagnosis atresia esofagus secara cepat dan dini, sehingga tidak terjadi keterlambatan dalam penegakan diagnosis dan pemberian tata laksana.

KASUS

Seorang bayi baru lahir usia 4 hari dirujuk oleh sebuah rumah sakit ke RS di Surabaya karena bayi mengalami sesak nafas dan muntah tiap kali diberi minum. Interval minum dan muntah berkisar 5-10 menit. Muntahan berwarna coklat. Pada saat awal sebelum diberi minum, bayi selalu mengeluarkan air liur hingga mulut tampak penuh dan harus dilakukan *suction*. Bayi buang air besar pertama di hari pertama setelah lahir, warna hitam (mekoneal). Buang air kecil bayi masih cukup.

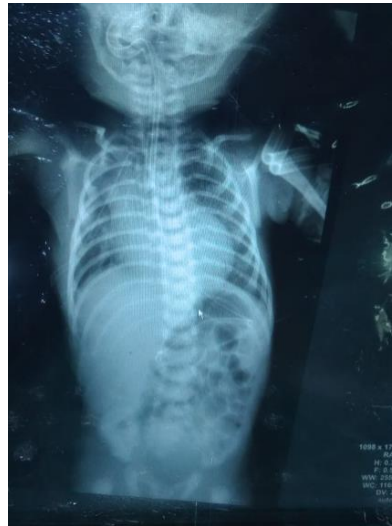Dari riwayat persalinan, diketahui bahwa bayi lahir secara pembedahan Caesar di RSIA tersebut atas indikasi lilitan tali pusat dengan usia kehamilan 38-39 minggu. Bayi lahir sesak nafas, dengan Apgar Score 3-5, berat lahir 3300 gram dan panjang lahir 48 cm. Selama fase antenatal, ibu bayi memeriksakan secara rutin kepada dokter obstetric ginekologi, dan tidak didapatkan riwayat sakit maupun masalah pada ibu maupun janinnya. Air ketuban dalam jumlah normal (tidak didapatkan hidramnion). Pasien merupakan anak pertama. Berdasarkan anamnesis, bayi dirujuk ke rumah sakit lain pada usia 2 hari karena bayi mengalami sesak dan muntah setiap kali diberi minum, dan di rumah sakit pertama tidak memiliki fasilitas untuk mengatasi kondisi tersebut. Di rumah sakit kedua, bayi mendapat cairan intravena, oksigen nasal, injeksi antibiotika. Bayi mengalami muntah saat diberi minum. Buang air besar berupa mekoneum telah keluar pada hari pertama setelah lahir. Buang air kecil cukup. Bayi dicurigai mengalami obstruksi saluran cerna, dan direncanakan untuk tindakan bedah dan untuk mendapatkan nutrisi parenteral total; tetapi di rumah sakit tersebut tidak didapatkan fasilitas, sehingga dirujuk ke rumah sakit kami dengan diagnosis suspek sepsis neonatal.

Dari pemeriksaan fisis didapatkan bayi tampak sesak nafas dan sianosis, suhu 38^oC, respiratory rate 70 x/menit, nadi 160 x/menit, berat badan 2850 gram (mengalami penurunan 13,6% dari berat lahir). Dari pemeriksaan kepala dan leher terdapat pernafasan cuping hidung, tidak didapatkan stridor, didapatkan cekung pada mata dan ubun-ubun besar, hipersalivasi dengan lendir kecoklatan. Pada pemeriksaan inspeksi toraks didapatkan retraksi subkostal dan ronki pada kedua lapang paru. Dari auskultasi jantung didapatkan murmur sistolik 2/6 di sela iga 2 para sternal kiri. Abdomen didapatkan supel, tidak ada meteorismus, tidak didapatkan *scaphoid* abdomen, bising usus positif normal, turgor kulit lambat dan tidak didapatkan massa dalam palpasi abdomen. Ekstremitas dalam keadaan hangat, merah, *capillary refill time* 1 detik. Tidak didapatkan kelainan pada vertebra.

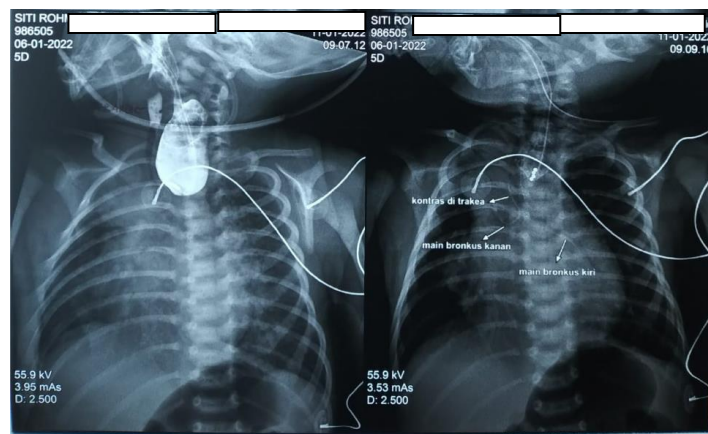
Pada bayi dicoba dipasang *orogastric tube*, tetapi selang tidak dapat masuk, ujung tube tertahan masuk dan keluar lagi ke rongga mulut. Karena didapatkan bayi hipersalivasi dan muntah tiap habis minum, bayi dipuaskan dan dipasang suction kontinyu. Bayi diduga mengalami Atresia esofagus dan Pneumonia.

Dilakukan foto babygram didapatkan gambaran ujung *nasogastric tube* hanya masuk sampai setinggi Thoracal 2-3, mendukung adanya suatu atresia esofagus dan juga tampak adanya infiltrate di kedua lapang paru yang menggambarkan suatu aspirasi pneumonia (gambar 1). Dari esofagografi didapatkan struktur esofagus mengantong sampai setinggi thoracal 3, kemudian tampak fistula ke trakea setinggi vertebra servikal 4-5. Kesimpulan dari esofagografi didapatkan atresia esofagus dengan fistula oesophageal – trachea setinggi

Cervical 4-5, dan suspek ada fistula pada trakea bagian bawah yang tidak tervisualisasi pada pemeriksaan tersebut (gambar 2). Untuk mengetahui kelainan jantung yang dialami bayi, dilakukan pemeriksaan ekokardiografi, di mana didapatkan *Patent Ductus Arteriosus* tingkat sedang dengan diameter 3 mm. Bayi diberi injeksi paracetamol dengan dosis 10 mg per kgBB setiap 6 jam selama 1 minggu.



Gambar 1. Babygram.



Gambar 2. Esofagografi.

Dilakukan torakotomi dan *repair* esofagus pada hari itu juga. Operasi berlangsung dengan baik, dan pasca-operasi bayi dirawat di *Neonatal Intensive Care Unit* (NICU). Bayi mendapatkan antibiotika dan *total parenteral nutrition*. *Trophic feeding* mulai diberikan pada hari ke 1 pasca-operasi dengan toleransi yang baik, dan bayi mendapatkan *full* minum pada hari ke 10 pasca-operasi. Hasil evaluasi ekokardiografi satu minggu setelah pemberian injeksi paracetamol, ductus arteriosus sudah menutup. Bayi dipulangkan dalam keadaan baik.

Hasil pemantauan tumbuh kembang hingga tiga bulan kemudian baik. Didapatkan pertumbuhan yang sesuai usia, dan data antropometri didapatkan dalam batas normal dan *on the track*. Tidak didapatkan keluhan maupun masalah dalam hal minum, pernafasan, suara maupun perkembangannya.

BAHASAN

Muntah adalah bagian akhir dari urutan peristiwa yang dikoordinasikan oleh pusat emetik yang terletak di medula oblongata. Pusat muntah dapat diaktifkan oleh jalur saraf aferen dari pencernaan (misalnya, faring, lambung, usus kecil) dan organ nondigestif (misalnya, jantung, testis), *chemoreceptor trigger zone* yang terletak di daerah postrema di lantai ventrikel IV (mengandung reseptor dopamin dan serotonin), dan pusat sistem saraf pusat lainnya (misalnya, batang otak, sistem vestibular) (5). Berdasarkan mekanisme terjadinya muntah seperti disebutkan di atas, maka akan dapat diprediksi etiologinya berdasarkan anamnesis dan pemeriksaan fisis yang cermat, dan pemeriksaan penunjang jika dibutuhkan. Penentuan etiologi muntah dapat lebih dipermudah jika didasarkan pada kelompok usia. Muntah pada kelompok usia neonatus dapat disebabkan karena beberapa kemungkinan yaitu: gastroenteritis, stenosis pilorus, obstruksi intestinal (*meconium ileus*, volvulus, atresia atau stenosis intestinal) (1,4). Pada pasien ini, muntah didapatkan sejak hari pertama kehidupan setelah diberi minum. Salah satu kondisi yang harus dipikirkan pada kasus seperti ini adalah kemungkinan adanya kelainan kongenital pada sistem gastrointestinal di mana di dapatkan obstruksi pada bagian atas (2).

Pada kasus ini, bayi telah didapatkan hipersalivasi dan *distress* nafas sejak lahir, bahkan bayi mengalami muntah segera setiap kali habis minum. Adanya gejala ini sejak lahir sebenarnya merupakan ciri khas dari suatu obstruksi di esofagus. Riwayat antenatal ibunya juga dapat membantu dokter untuk memprediksi kondisi bayinya kelak, yaitu dalam hal ini adalah suatu polihidramnion (3). Namun pada kasus ini tidak didapatkan data terkait kondisi jumlah air ketuban pada ibu pasien. Hal ini mungkin yang menyebabkan *awareness* tentang atresia esofagus menjadi rendah. Padahal data adanya polihidramnion selama fase antenatal dapat merupakan tanda untuk memprediksi kemungkinan adanya kelainan pada saluran gastrointestinal janin berupa obstruksi (3). Bahkan adanya atresia esofagus pada janin sudah dapat dideteksi sejak dalam kandungan menggunakan ultrasound (3,6).

Selain atresia esofagus, penyebab lain yang harus dipertimbangkan pada kasus *drooling* dan muntah profus pada bayi baru lahir adalah obstruksi gastrointestinal bagian atas lainnya seperti adanya *gastric-outline obstruction*, atresia duodenum atau jejunum (3). Namun berdasarkan posisi anatomi organ tersebut, maka muntah pada bayi dengan tidak terbentuknya lumen usus di level ini akan timbul lebih lambat dibandingkan muntah pada atresia esofagus. Warna dan bentuk dari vomitus juga dapat membantu membedakan kedua kondisi di atas. Pada AE bentuk vomitus masih utuh berupa cairan yang diminum, sedangkan pada *upper gastrointestinal obstruction* ini, didapatkan vomitus yang telah terdigesti.

Pada bayi ini, muntah terjadi segera setelah diberi minum, warna muntahan masih berupa susu (belum dicerna). Jarak terjadinya muntah setelah minum juga dapat dijadikan pembeda, di mana muntah pada atresia esofagus terjadi langsung beberapa detik - menit setelah bayi minum tergantung volume minum, sedangkan pada kondisi obstruksi saluran cerna atas yang lain terjadi beberapa jam setelah minum. Pada kasus ini, muntahan bayi berwarna coklat setiap kali diberi minum. Adanya warna coklat dari vomitus bayi ini menimbulkan kecurigaan adanya perdarahan saluran cerna bagian atas yang biasanya terjadi karena hipoksia lama. Kondisi ini yang mungkin menyebabkan terjadi misdiagnosis kasus ini, sehingga terjadi mismanagemen di awal. Rangkuman terkait dengan diagnosis banding atresia esofagus dapat dilihat pada tabel 1 (2,3,6,7). Berdasarkan tabel ini tampak bahwa untuk menegakkan diagnosis atresia esofagus sejak dini sebenarnya relatif sederhana.

Tabel 1

Diagnosis Banding Atresia Esofagus

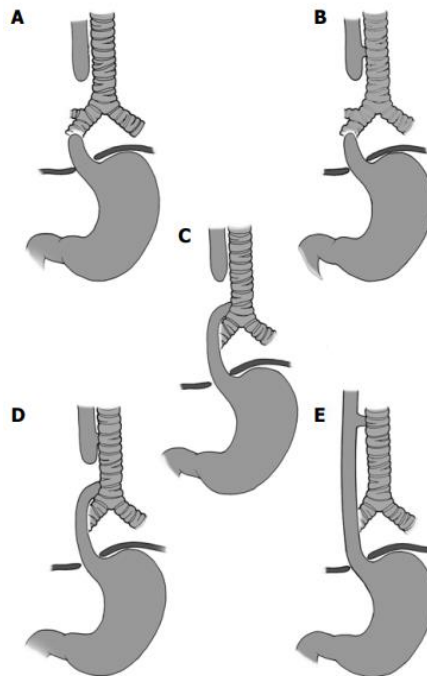
Diagnosis	Onset muntah (Usia)	Warna muntah	Interval muntah setelah minum	Respon terhadap insersi <i>orogastric tube</i>	Tanda <i>distress</i> nafas
Atresia Esofagus	24 jam lahir	Sesuai yang diminum	Segera/langsung	Tidak bisa masuk, melingkar	Ada
Pyloric stenosis	Di atas 3 minggu	Sesuai yang diminum	Beberapa menit/jam	Bisa masuk	Tidak ada
Atresia/stenosis duodenum	Beberapa hari – bulan (pada atresia, terjadi lebih dini)	Bilious atau non-bilious tergantung letak obstruksi	Beberapa jam	Bisa masuk	Tidak ada
Atresia/stenosis jejunum	Beberapa hari – bulan (pada atresia, terjadi lebih dini)	Bilious	Beberapa jam	Bisa masuk	Tidak ada

Pada saat tiba di rumah sakit rujukan, bayi dalam kondisi distress nafas, sianosis dan terdapat hipersalivasi, tetapi bayi belum terpasang OGT. Pemasangan sonde lambung merupakan tindakan sederhana untuk mendeteksi ada tidaknya obstruksi di esofagus (6). Tindakan sederhana ini tidak dilakukan di rumah sakit perujuk, sehingga pada saat awal belum dicurigai adanya atresia pada esofagus bayi, padahal umumnya atresia esofagus dapat ditegakkan diagnosisnya dalam 24 jam pertama kelahiran (2,3,6). Hal ini sangat disayangkan, karena akibat keterlambatan dalam mencurigai adanya obstruksi di saluran cerna bagian atas ini menyebabkan bayi tetap diberi minum dan kemudian terjadi aspirasi pneumonia yang sebenarnya dapat dicegah sejak dini. Sangat penting untuk segera mengetahui kemungkinan penyebab muntah pada bayi baru lahir, terutama muntah frekuen yang terjadi pada hari-hari pertama kehidupan (1,4). Terdapat kelainan kongenital saluran cerna yang harus segera dicurigai sebagai penyebab muntah pada masa itu yang sangat penting untuk menentukan boleh tidaknya pemberian minum pada bayi. Bayi dengan atresia esofagus harus dipuaskan sementara sampai dilakukannya tindakan definitif untuk mengoreksi kelainannya (3,8).

Pada kasus ini, bayi dilakukan rujukan ke rumah sakit yang ternyata tidak memiliki fasilitas dibutuhkan pasien. Bayi akhirnya mengalami rujukan bertingkat yang tidak perlu, akibat tidak diprediksinya penyebab muntah pada bayi yang memerlukan tindakan bedah ini. Jika dari awal sudah diketahui adanya kelainan kongenital dalam sistem gastrointestinal yang membutuhkan tindakan bedah ini, maka bayi dapat langsung dicarikan rumah sakit rujukan yang memiliki fasilitas lengkap untuk dilakukan tindakan repair esofagus yang membutuhkan NICU dan dokter spesialis bedah anak. Penting sekali untuk melakukan asesmen yang tepat tentang kondisi pasien yang akan dirujuk agar dapat memprediksi kebutuhan perawatan pasien, sehingga dalam mencari rumah sakit rujukan, bisa dipastikan terlebih dahulu ketersediaan fasilitas yang dibutuhkan oleh pasien melalui komunikasi dua arah antara rumah sakit perujuk dan rumah sakit rujukan (6). Tidak etis melakukan rujukan tanpa komunikasi terlebih dahulu dengan rumah sakit rujukan, karena hal ini dapat merugikan pasien, baik dari aspek keselamatan pasien, biaya dan waktu (6).

Atresia esofagus (AE) dengan dan tanpa Trakeoesofageal fistula (TEF) adalah bagian dari spektrum heterogeny varian anatomi yang terdiri atas AE *isolated* sampai TEF *isolated* dan umumnya diklasifikasikan menjadi 5 tipe yaitu A) AE tanpa TEF dan dikaitkan dengan *Long gap Esophageal Atresia* (LGEA); B) AE dengan TEF proksimal; C) AE dengan TEF distal; D) AE dengan TEF ganda; E) TEF tanpa atresia dan E) stenosis esofagus (2). Dari semua varian tersebut, tipe C merupakan bentuk yang tersering ditemui (Gambar 3).

Gejala klinis atresia esofagus tergantung ada tidaknya dan lokasi dari TEF (6). Gejala yang sering terjadi yaitu hipersalivasi dan muntah segera setelah minum. Bayi juga mengalami kفاف yang disebabkan karena obstruksi jalan nafas akibat sekresi berlebihan, aspirasi saliva atau susu, terganggunya kapasitas paru karena elevasi diafragma akibat distensi abdomen dan refluks cairan lambung sampai esofagus distal ke paru melalui fistula (2,6). Jika tidak ada fistula, atau jika fistulanya menghubungkan trakea ke esofagus proksimal yang mengalami atresia, maka tidak ada gas gastrointestinal yang akan terlihat pada pemeriksaan x-ray, dan perut akan menjadi skafoid (6). Jika fistulanya berada distal dari AE, maka akan memungkinkan udara memasuki saluran gastrointestinal. Pada kondisi seperti ini, maka ventilasi tekanan positif harus dihindari untuk menghindari distensi lambung (6).



Gambar 3. Klasifikasi atresia esofagus/trakeo-esofageal fistula.

Pada kasus ini, tipe atresia esofagus yang dialami adalah tipe C, yakni esofagus bagian proksimal berhenti di Cervical 2-3, dan didapatkan fistula trakeo-esofagus dari trakea ke esofagus bagian distal. Dengan kondisi seperti ini, tata laksana awal yang dapat dikerjakan adalah melakukan evakuasi saliva dan sekret di rongga mulut secara kontinu menggunakan *suction* elektrik yang disambungkan dengan *suction tube* yang dipertahankan berada di dalam rongga mulut dengan fiksasi. Tindakan sederhana ini dapat dilakukan untuk mencegah terjadinya aspirasi pneumonia. Pada kasus ini, *continuous suction* baru dikerjakan di rumah sakit kami, pada saat pneumonia sudah terjadi. Pada AE tipe ini harus dihindari pemberian ventilasi tekanan positif karena dapat mengakibatkan distensi abdomen yang dapat menyebabkan elevasi diafragma dan menurunkan kapasitas paru.

Tata laksana definitif untuk atresia esofagus tindakan bedah berupa *repair* esofagus (3,6,8). Pada kasus ini tindakan ini dikerjakan pada usia lima hari, pada hari saat pasien ini tiba di rumah sakit rujukan setelah dilakukan berbagai persiapan operasi. Komplikasi pneumonia yang terjadi pada kasus ini cukup luas, namun dapat diatasi dengan baik. Bayi dapat

dipulangkan pada usia 21 hari (15 hari pasca operasi) dalam kondisi yang baik, tidak ada muntah maupun sesak nafas, dan bayi mampu minum dengan baik.

Atresia esofagus umumnya disertai dengan kelainan kongenital lainnya yang dikenal dengan akronim VACTERL (*Vertebra, Atresia ani, Cardiac anomaly, Tracheo-Esofageal, Renal, Limb*)(1). Pada kasus ini, kelainan lain yang ditemukan adalah *Patent ductus arteriosus* tingkat sedang, yang dalam kasus ini kelainan jantung yang dialami tidak memengaruhi hemodinamik bayi serta membaik dengan pemberian parasetamol intravena. Tidak ditemukan adanya kelainan lain pada kasus ini. Adanya kelainan jantung pada atresia esofagus merupakan salah satu faktor yang memengaruhi prognosis, selain faktor berat lahir bayi. Dikatakan bahwa bayi atresia esofagus yang memiliki kelainan jantung mayor dan berat lahir kurang dari 1500 gram memiliki prognosis yang paling buruk (9). Pada kasus ini, prognosis pasien baik karena kelainan jantung yang dialami hanya *patent ductus arteriosus* tingkat sedang dan berat lahir bayi normal. Hal ini terbukti dari keberhasilan tata laksana pada kasus ini dan tumbuh kembang yang baik dari bayi ini.

SIMPULAN

Kasus bayi baru lahir dengan hipersalivasi dan muntah dapat disebabkan oleh bermacam penyebab. Dengan anamnesis dan pemeriksaan fisik yang teliti, didukung dengan pemeriksaan radiologi sederhana, diagnosis atresia esofagus dapat segera ditegakkan. Dengan mengetahui diagnosis AE sejak awal, tata laksana yang tepat dapat segera dilakukan dan komplikasi pneumonia aspirasi dapat dihindarkan. Jika kasus AE didapatkan di fasilitas pelayanan kesehatan yang tidak memungkinkan melakukan tindakan bedah dan perawatan neonatal intensif, maka dokter di rumah sakit perujuk dapat melakukan rujukan dengan tepat kepada rumah sakit yang memiliki fasilitas lengkap sesuai kebutuhan, tanpa harus mengalami rujukan berjenjang.

PUSTAKA ACUAN

1. Piro E, Schierz IAM, Giuffrè M, Cuffaro G, La Placa S, Antona V, et al. Etiological heterogeneity and clinical variability in newborns with esophageal atresia. *Ital J Pediatr*. 2018;44(1):1–6.
2. Pinheiro PFM, e Silva ACS, Pereira RM. Current knowledge on esophageal atresia. *World J Gastroenterol*. 2012;18(28):3662–72.
3. Conforti A, Morini F, Bagolan P. Difficult esophageal atresia: Trick and treat. *Semin Pediatr Surg*. 2014;23(5):261–9.
4. Harmon CM, Coran AG. Congenital Anomalies of the Esophagus. *Pediatr Surgery*, 2 Volume Set Expert Consult - Online Print. 2012;893–918.
5. Zhong W, Shahbaz O, Teskey G, Beever A, Kachour N, Venketaraman V, et al. Mechanisms of nausea and vomiting: Current knowledge and recent advances in intracellular emetic signaling systems. *Int J Mol Sci*. 2021;22(11).
6. Hansen AR, Stark AR. Cloherty and stark Manual of Neonatal Care. 9th ed. Eichenwald EC, Hansen AR, Martin C, Stark AR, editors. Philadelphia: Wolters Kluwer; 2023. 885 p.
7. Control C for D cco. Facts about Esophageal AtresiaNo Title [Internet]. Available from: <https://www.cdc.gov/ncbddd/birthdefects/esophagealatresia.html#:~:text=Type C is the most,the rarest and most severe>.
8. Templeton JM, Templeton JJ, Schnauffer L, Bishop HC, Ziegler MM, O'Neill JA. Management of esophageal atresia and tracheoesophageal fistula in the neonate with severe respiratory distress syndrome. *J Pediatr Surg*. 1985;20(4):394–7.
9. Okamoto T, Takamizawa S, Arai H, Bitoh Y, Nakao M, Yokoi A, et al. Esophageal atresia: Prognostic classification revisited. *Surgery* [Internet]. 2009;145(6):675–81. Available from: <http://dx.doi.org/10.1016/j.surg.2009.01.017>

ISSN: 2715-6419

• Volume: 5

• Nomor: 1

• Halaman: 1 - 47

KELUWIH **JURNAL KESEHATAN DAN KEDOKTERAN**



Direktorat Penerbitan & Publikasi Ilmiah
Universitas Surabaya
Jl. Raya Kalirungkut Surabaya 60293
Telp. (62-31) 298-1344
E-mail: ppi@unit.ubaya.ac.id

[Home](#)[Current](#)[Archives](#)[Announcements](#)[About](#)[Search](#)[Home](#) / [Editorial Team](#)

Editorial Team

Editor-in-Chief:

Mariana Wahjudi, Faculty of Technobiology, Universitas Surabaya, Surabaya-Indonesia
[\[Google Scholar\]](#)[\[Scopus\]](#)

Assistant Editor:

Thomas S. Iswahyudi, Directorate of Publishing and Academic Publication, Universitas Surabaya, Surabaya-Indonesia

Managing Editor:

Singgih Sugiarto, Directorate of Publishing and Academic Publication, Universitas Surabaya, Surabaya-Indonesia

Section Editors:

Theresia Desy Askitosari, Faculty of Technobiology, Universitas Surabaya, Surabaya-Indonesia [\[Google Scholar\]](#) [\[Scopus\]](#)

Finna Setiawan, Faculty of Pharmacy, Universitas Surabaya-Indonesia [\[Google Scholar\]](#) [\[Scopus\]](#)

Rivan Virlando Suryadinata, Faculty of Medicine, Universitas Surabaya-Indonesia [\[Google Scholar\]](#) [\[Scopus\]](#)

Muhamad Ratodi, UIN Sunan Ampel Surabaya, Surabaya-Indonesia [\[Google Scholar\]](#) [\[Scopus\]](#)

Muhammad Umar Riandi, Loka Litbangkes Pangandaran, Bandung-Indonesia [\[Google Scholar\]](#)

Florentinus Dika Octa Riswanto, Faculty of Pharmacy, Universitas Sanata Dharma,
Yogyakarta-Indonesia [[Google Scholar](#)] [[Scopus](#)]

Ardyan Prima Wardhan, Faculty of Medicine, Universitas Surabaya, Surabaya-Indonesia
[[Google Scholar](#)] [[Scopus](#)]

Kurnia Ardiansyah Akbar, Occupational Health and Safety Department, Faculty of Public
Health, Universitas Jember, Jember-Indonesia [[Google Scholar](#)] [[Scopus](#)]

Erni Astutik, Epidemiology Department, Faculty of Public Health, Universitas Airlangga,
Surabaya-Indonesia [[Google Scholar](#)] [[Scopus](#)]

Publishing Process

Make a Submission



- Home
- Current
- Archives
- Announcements
- About

[Home](#) / [Archives](#) /

Vol. 5 No. 1 (2023): Keluwih: Jurnal Kesehatan dan Kedokteran (December)

Vol. 5 No. 1 (2023): Keluwih: Jurnal Kesehatan dan Kedokteran (December)



DOI: <https://doi.org/10.24123/kesdok.v5i1>

Published: 2023-12-31

Original Research

Comparison of Eye Fatigue Incidence Between Male and Female Medical Students with Refraction Error

Made Kusuma Wardana, Pande Ayu Naya Kasih Permatananda, Ni Wayan Sedani, Putu Nita Cahyawati, Anak Agung Sri Agung Aryastuti (Author)

1-6




Abstract Views: **54** PDF Downloads: **22** DOI <https://doi.org/10.24123/kesdok.V5i1.5926>

PDF

Determinant of Successful Tuberculosis Treatment in Puskesmas Singosari in 2020-2022

Diah Ayu Kamila, Hartati Eko Wardani, Tika Dwi Tama, Anindya Hapsari, Rara Warih Gayatri
(Author)

7-19

 Abstract Views: **33**  PDF Downloads: **34**  DOI <https://doi.org/10.24123/kesdok.V5i1.5972>




 PDF

Case Report

Swiss-Cheese Model Kausalitas Efek Samping Obat: Laporan Kasus Perdarahan Saluran Cerna Pada Penggunaan Obat Herbal

Jefman Efendi Marzuki HY, Glorianna Christy, Nyimas Maida Shofa (Author)

20-25




 Abstract Views: **79**  PDF Downloads: **25**  DOI <https://doi.org/10.24123/kesdok.V5i1.5989>

 PDF

Tantangan Dalam Diagnosis Atresia Esofagus Tipe C: Sebuah Laporan Kasus

Lucia Pudyastuti Retnaningtyas (Author)

26-32

 Abstract Views: **79**  PDF Downloads: **44**  DOI <https://doi.org/10.24123/kesdok.V5i1.6036>




 PDF

Article Review

Association between CYP2C9 and CYP2C19 Polymorphism, Metabolism, and Neurotoxicity after Administration of Phenytoin: A Systematic Review

Rizka Mardhani, Yahdiana Harahap, Winnugroho Wiratman (Author)

33-45




 Abstract Views: **51**  PDF Downloads: **29**  DOI <https://doi.org/10.24123/kesdok.V5i1.6010>

 PDF

Pharmacist Involvement to Prevent and Manage HIV/AIDS in Indonesia: A Systematic Review

Moh. Firmansah, Eko Setiawan, Bobby Presley, Jene Vida Christanti, Sylvi Irawati (Author)

46-53

 Abstract Views: **33**  PDF Downloads: **24**  DOI <https://doi.org/10.24123/kesdok.V5i1.5815>

 PDF



KELUWIH: JURNAL KESEHATAN DAN KEDOKTERAN

UNIVERSITAS SURABAYA

P-ISSN : <> E-ISSN : 27156419



2.4

Impact Factor



293

Google Citations



Sinta 4

Current Accreditation

[Google Scholar](#) [Garuda](#) [Website](#) [Editor URL](#)

History Accreditation

2020

2021

2022

2023

2024

2025

[Garuda](#) [Google Scholar](#)

[The Comparison of Anxiety Disorder Among Ex-Female Sex Workers and Non-Female Sex Workers in The Ex-localization Area](#)

Direktorat Penerbitan dan Publikasi Ilmiah, Universitas Surabaya [Keluwih: Jurnal Kesehatan dan Kedokteran Vol. 4 No. 2 \(2023\); Keluwih: Jurnal Kesehatan dan Kedokteran \(June\) - In Progress 1-7](#)

[2023](#) [DOI: 10.24123/kesdok.V4i2.5614](#) [Accred : Sinta 4](#)

[Penjelasan Cara Penggunaan Inhaler Ipratropium Bromida oleh Apoteker](#)

Direktorat Penerbitan dan Publikasi Ilmiah, Universitas Surabaya [Keluwih: Jurnal Kesehatan dan Kedokteran Vol. 3 No. 2 \(2022\); Keluwih: Jurnal Kesehatan dan Kedokteran \(June\) 71-83](#)

[2022](#) [DOI: 10.24123/kesdok.V3i2.4445](#) [Accred : Sinta 4](#)

[Analisis Kelayakan Pengembangan Unit Hemodialisis di Rumah Sakit X di Surabaya](#)

Direktorat Penerbitan dan Publikasi Ilmiah, Universitas Surabaya [Keluwih: Jurnal Kesehatan dan Kedokteran Vol. 3 No. 2 \(2022\); Keluwih: Jurnal Kesehatan dan Kedokteran \(June\) 93-99](#)

[2022](#) [DOI: 10.24123/kesdok.V3i2.4774](#) [Accred : Sinta 4](#)

[Efektivitas Efikasi Pemberian Antivirus Favipiravir pada Pasien Covid-19: Evidence Based Case Report](#)

Direktorat Penerbitan dan Publikasi Ilmiah, Universitas Surabaya [Keluwih: Jurnal Kesehatan dan Kedokteran Vol. 3 No. 2 \(2022\); Keluwih: Jurnal Kesehatan dan Kedokteran \(June\) 100-107](#)

[2022](#) [DOI: 10.24123/kesdok.V3i2.4786](#) [Accred : Sinta 4](#)

[\[RETRACTED\] Profil Faktor Risiko Dan Sosiodemografis Kanker Serviks: Sebuah Kajian Sistematis](#)

Direktorat Penerbitan dan Publikasi Ilmiah, Universitas Surabaya [Keluwih: Jurnal Kesehatan dan Kedokteran Vol. 3 No. 2 \(2022\); Keluwih: Jurnal Kesehatan dan Kedokteran \(June\) 133-142](#)

[2022](#) [DOI: -](#) [Accred : Sinta 4](#)

[Type 1 Diabetes Mellitus Due to COVID-19: Do We Need to Worry?](#)

Direktorat Penerbitan dan Publikasi Ilmiah, Universitas Surabaya

[Keluwih: Jurnal Kesehatan dan Kedokteran Vol. 3 No. 2 \(2022\); Keluwih: Jurnal Kesehatan dan Kedokteran \(June\) 126-132](#)

📅 2022 📄 DOI: [10.24123/kesdok.V3i2.4931](https://doi.org/10.24123/kesdok.V3i2.4931) 🏆 Accred : [Sinta 4](#)

[Perbedaan Perceived Susceptibility dan Severity Pelaksanaan Protokol Kesehatan Covid-19 Masyarakat Perkotaan dan Pedesaan](#)

Direktorat Penerbitan dan Publikasi Ilmiah, Universitas Surabaya

[Keluwih: Jurnal Kesehatan dan Kedokteran Vol. 3 No. 2 \(2022\); Keluwih: Jurnal Kesehatan dan Kedokteran \(June\) 84-92](#)

📅 2022 📄 DOI: [10.24123/kesdok.V3i2.5003](https://doi.org/10.24123/kesdok.V3i2.5003) 🏆 Accred : [Sinta 4](#)

[Efektivitas Adaptasi Teknologi pada Kinerja Sistem Surveilans Malaria di Era COVID-19 untuk Negara Berkembang: Sebuah Kajian Sistematis](#)

Direktorat Penerbitan dan Publikasi Ilmiah, Universitas Surabaya

[Keluwih: Jurnal Kesehatan dan Kedokteran Vol. 3 No. 2 \(2022\); Keluwih: Jurnal Kesehatan dan Kedokteran \(June\) 108-125](#)

📅 2022 📄 DOI: [10.24123/kesdok.V3i2.5009](https://doi.org/10.24123/kesdok.V3i2.5009) 🏆 Accred : [Sinta 4](#)

[Laporan Kasus: Kista Ovarium Permagna](#)

Direktorat Penerbitan dan Publikasi Ilmiah, Universitas Surabaya

[Keluwih: Jurnal Kesehatan dan Kedokteran Vol. 4 No. 1 \(2022\); Keluwih: Jurnal Kesehatan dan Kedokteran \(Desember\) - In Progress](#)

📅 2022 📄 DOI: [10.24123/kesdok.V4i1.5301](https://doi.org/10.24123/kesdok.V4i1.5301) 🏆 Accred : [Sinta 4](#)

[Pembangunan Mikrosfer Asiklovir menggunakan Kitosan dan Natrium Tripolifosfat: Faktor Suhu Inlet](#)

Direktorat Penerbitan dan Publikasi Ilmiah, Universitas Surabaya

[Keluwih: Jurnal Kesehatan dan Kedokteran Vol. 4 No. 1 \(2022\); Keluwih: Jurnal Kesehatan dan Kedokteran \(Desember\) - In Progress](#)

📅 2022 📄 DOI: [10.24123/kesdok.V4i1.5451](https://doi.org/10.24123/kesdok.V4i1.5451) 🏆 Accred : [Sinta 4](#)

[View more ...](#)